



PETLIFE

CENTER OF VETERINARY MEDICINE

RESULT №000003552

Ukraine, 65009, Odessa, Fontanskaya road, 15/2.
Phone: +38 (048) 702-10-11 Web: <https://petlife.vet>

DATE: 25.12.2020

Patient: Tramin Carambolina
Breed: Golden Retriever
Sex: Female
Date of birth: 10.06.2020
Chip: 900085000166950
Owner: Ushan Olena
Address: Horikhova №20, Odessa, Ukraine 65038

Doctor: Miskarov Eugene



M Measurements Ventricle Volume Teichholz (M)

Value	Result	Unit	Norm	Deviation
IVSd	8,600	mm	-	-
LVIDd	41,500	mm	-	-
LVPWd	9,700	mm	-	-
IVSs	11,400	mm	-	-
LVIDs	27,900	mm	-	-
LVPWs	15,400	mm	-	-
EDV(Teich)	76,800	ml	-	-
ESV(Teich)	29,300	ml	-	-
SV(Teich)	47,500	ml	-	-
EF(Teich)	61,000	%	-	-
FS(Teich)	33,000	%	-	-
RVDD	9,700	mm	-	-
RVAWd	5,100	mm	-	-

2D Measurements Dimensions

Value	Result	Unit	Norm	Deviation
PV	6,600	mm	-	-
RBPA	7,500	mm	-	-
PV/RBPA	0,880		-	-
Ao Diam	22,100	mm	-	-
LA Diam	29,600	mm	-	-
LA/Ao	1,340		-	-
MPA Diam	20,100	mm	-	-

Doppler Measurements Mitral Valve

Value	Result	Unit	Norm	Deviation
MV E Vel	63,000	cm/s	-	-
MV A Vel	32,000	cm/s	-	-

MV E/A	1,980	n 1.58	-	-
IVRT	0,040	n 0.048 s	-	-

Pulmonary Artery

Value	Result	Unit	Norm	Deviation
MPA Vmax	80,000	cm/s	-	-
MPA PGmax	2,700	mmHg	-	-

Aortic

Value	Result	Unit	Norm	Deviation
AV Vmax	112,000	cm/s	-	-
AV PGmax	5,000	mmHg	-	-

Tricuspid Valve

Value	Result	Unit	Norm	Deviation
TV Vmax	72,000	cm/s	-	-
TV PGmax	2,100	mmHg	-	-

Conclusion

Conclusion:

The cavity of the left ventricle is not extended.
 Mitral valve: not changed. Regurgitation: none.
 Diastolic function of the myocardium of the left ventricle is not broken.
 Violation of local contractility of the left ventricle: no.
 Aortic valve: the leaf is not sealed. The amplitude disclosure: normal.
 Regurgitation: none.
 IVS: not thickened; Posterior wall LV: not thickened.
 The cavity of the right ventricle is not extended. Tricuspid valve: not changed. Regurgitation: non.
 Valve LA: not changed. Regurgitation: non. Pulmonary artery: not expanded.
 Doppler echocardiography: pathological threads
 VSD: no. ASD: no.
 Pericardial fluid: no.
 Conclusion: Heart shaped correctly. The valve apparatus is not changed.
 Violations of general and intracardiac hemodynamics is not revealed.



Dr. P. V. Miskarov

Сведения о животном

Pet Information

имя name	Транин Саранболина	владелец owner	Ushan Olena
порода breed	golden retriever	микрочип microchip	900085000166950
пол sex	female	тату tattoo	-
дата рождения date of birth	10.06.2020	родословная pedigree	ИКЧ 0474267

Заключение о состоянии глаз собаки

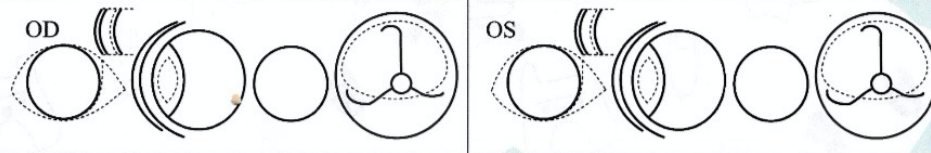
Certificate of eye examination

« 12 » 12 20 20

Conclusion is valid for 12 months

Methods

- direct ophthalmoscope funduscamera
 undirect ophthalmoscope tonometry
 gonioscope others



	palpebrae	eye ball	cornea	iris	lens	vitreo	fundus
normal	✓	✓	✓	✓	✓	✓	✓
pathology							
tests							

Conclusion

Animal is health unproved health not health

Clinical signs of ophthalmic pathology:

normal	unproved	pathology	normal	unproved	pathology
<input checked="" type="checkbox"/> mycrophthalm	<input type="checkbox"/>	<input type="checkbox"/>	<input checked="" type="checkbox"/> trichiasis	<input type="checkbox"/>	<input type="checkbox"/>
<input checked="" type="checkbox"/> palpebrae's aplasia (coloboma)	<input type="checkbox"/>	<input type="checkbox"/>	<input checked="" type="checkbox"/> districhiasis	<input type="checkbox"/>	<input type="checkbox"/>
<input checked="" type="checkbox"/> atrezia lacrimal punctum	<input type="checkbox"/>	<input type="checkbox"/>	<input checked="" type="checkbox"/> corneal dystrophy	<input type="checkbox"/>	<input type="checkbox"/>
<input checked="" type="checkbox"/> pupilar membrana (perseverens)	<input type="checkbox"/>	<input type="checkbox"/>	<input checked="" type="checkbox"/> cataracta	<input type="checkbox"/>	<input type="checkbox"/>
<input checked="" type="checkbox"/> glaucoma	<input type="checkbox"/>	<input type="checkbox"/>	<input checked="" type="checkbox"/> lens luxation	<input type="checkbox"/>	<input type="checkbox"/>
<input checked="" type="checkbox"/> entropion	<input type="checkbox"/>	<input type="checkbox"/>	<input checked="" type="checkbox"/> pigment retinal atrophy	<input type="checkbox"/>	<input type="checkbox"/>
<input checked="" type="checkbox"/> ectropion	<input type="checkbox"/>	<input type="checkbox"/>	<input checked="" type="checkbox"/> retinal detachment	<input type="checkbox"/>	<input type="checkbox"/>
			<input checked="" type="checkbox"/> nervus opticus atrophy	<input type="checkbox"/>	<input type="checkbox"/>

PhD, MD ophthalmology

Head of Animal health center, VD

ВЕТЕРИНАРНА КЛІНІКА
 Т. 7601272
 ОДЕССА, ЛЕВАНЕВСЬКОГО 5
 ФОП ДИНА ТЕРЕШЕНКО
 Дина Tereschenko
 Roman Oleksenko



FEDERATION
CYNOLOGIQUE
INTERNATIONALE

МІЖНАРОДНА
КІНОЛОГІЧНА
ФЕДЕРАЦІЯ

UKRAINIAN
KENNEL
UNION

КІНОЛОГІЧНА
СПІЛКА
УКРАЇНИ




HIP-ELBOW DYSPLASIA INTERNATIONAL CERTIFICATE
СЕРТИФІКАТ НА ДИСПЛАЗІЮ КУЛЬШОВОГО ТА ЛІКТЬОВОГО СУГЛОБІВ

X-rays made on/ Дата проведення рентгенографічного обстеження	12.06.2021
Of the dog / Інформація про собаку	
- Breed / Порода	GOLDEN RETRIEVER
- Name / Кличка собаки	TRAMIN CARAMBOLINA
- Sex / Стать	FEMALE
- Birth date / Дата народження	10.06.2020
- Studbook # / Номер родоводу	UKU.0474267
- Tattoo - chip # / Тавро - мікрочип	/ 900085000166950
- Owner / Ім'я власника	MICHAEL AND JODY JEFFREY
- Address / Адреса власника	8817 DESCHUTES RD. PALO CEDRO, CALIFORNIA, USA 96073

Classification / Класифікація:

Hip / Кульшовий суглоб		A	B	C	D	E	Circle the relevant / Виділіть відповідний показник ступеню розвитку захворювання
Elbow / Ліктювий суглоб	Left / лівий	0	1	2	3		
	Right / правий	0	1	2	3		

The evaluation was made on / Дата проведення оцінки рентген знімку	27.07.2021
By / Ім'я спеціаліста, що проводив оцінку рентген знімку	OLEKSENKO ROMAN
This procedure has been performed according to the rules of F.C.I. / Процедура була проведена згідно з правилами МКФ	
 O. Slipchenko / О.Л. Сліпченко Signature / Підпис	 № 002253*